© В.Б. Карпюк, 2009
УДК 616.212.2-089.844

КОРРЕКЦИЯ СЕДЛОВИДНОЙ ДЕФОРМАЦИИ СПИНКИ НОСА С ПОМОЩЬЮ АУТОТРАНСПЛАНТАЦИИ СТРОМАЛЬНЫХ КЛЕТОК ЖИРОВОЙ ТКАНИ В КОМПОЗИЦИИ С ИЗМЕЛЬЧЕННОЙ КОСТЬЮ

В.Б. Карпюк
Центр косметологии, Краснодар

Седловидная деформация носа (ринолордоз) часто встречается как результат травм, заболеваний, ятрогений, а также может носить врожденный характер. Для поднятия запавшей спинки носа применяются аллопластические материалы, гомо- и аутотрансплантаты. Обычно используют перегородочный, ушной или реберный хрящ, костный трансплантат из подвздошного гребня или свода черепа. Однако рассасывание, контурирование и смещение трансплантата, травма донорской зоны не позволяют назвать решенной проблему лечения седловидного носа, что заставляет вести поиск новых, более эффективных способов коррекции. В настоящее время возможность гистотипичного восстановления тканей мезенхимального происхождения путем биоимплантации клеток-предшественников убедительно продемонстрирована в многочисленных экспериментах на животных. После теоретического обоснования, экспериментальных исследований и определенных успехов восстановления кости в клинической практике мы сочли целесообразным использовать регенераторный потенциал стромальных клеток жировой ткани (СКЖТ) для реконструкции спинки носа [2, 3, 5].

Цель настоящей работы: оценить возможность коррекции седловидного носа с помощью аутологической трансплантации свежевыделенных СКЖТ в композиции с измельченной костью.

Материал и методы. Пациентами были две женщины 20 и 42 лет с врожденной седловидной деформацией спинки носа средней и выраженной степени по классификации Tardy [16]. Операция состояла из следующих этапов: 1) липосакция; 2) обработка жировой ткани по P. Zuk [13] в собственной модификации; 3) взятие и измельчение костного трансплантата; 4) введение клеточно-костного трансплантата в область спинки носа.

Протокол операции: под местной анестезией Sol. Lidocaini 0,25% 500 мл выполнена шприцевая липосакция в области живота, асептические наклейки на входы, бандаж, холод. Липоаспират 120 мл промыт стерильным физиологическим раствором, помещен в пластиковый мешок и на водяной бане при температуре 370 С подвергнут обработке в течение 30 минут смесью ферментов трипсина и коллализина в концентрации 0,05% и 0,075% соответственно. После центрифугирования в течение 10 минут со скоростью 2750 об/мин выделено 3,5 мл осадочной стромально-клеточной фракции, к ней добавлено 5 мл плазмы аутокрови с 1% антибиотика (цефатоксим). Под внутривенным наркозом и местной анестезией Sol. Lidocaini 0,5% 15,0 выполнен разрез кожи длиной 1,5 см над передне-верхней подвздошной остью, мягкие ткани электроножом рассечены до кости, торцевой фрезой диаметром 10 мм в области передне-внутренней поверхности подвздошной ости вырезан костный столбик около 1см^3 и измельчен на костной мельнице. Стромально-клеточная фракция отделена от плазмы центрифугированием, смешана с измельченной костью и через сагиттальный колумеллярный разрез введена в предварительно приготовленное поднадкостничное ложе на спинке носа. Раны ушиты. Металлическая лонгета.

Пациенты выписывались домой вечером в день операции или утром следующего дня. Результат операции оценивался через 1, 3 и 6 месяцев визуально с фотографическим анализом

Карпюк Владимир Борисович, кандидат медицинских наук, врач-хирург центра косметологии, Краснодар; тел. (861) 257-08-00; e-mail: vkarpyuk@mail.ru

снимков в стандартных проекциях – фронтальной, двух боковых, двух косых, со стороны основания носа. Выполнялась компьютерная томография с трехмерной реконструкцией костей носа до операции и через 6 месяцев после пластики.

Результаты и обсуждение. В раннем послеоперационном периоде осложнения отсутствовали. Через месяц после операции при контрольном осмотре отмечалось существенное увеличение высоты спинки носа на фоне незначительной местной и коллатеральной отечности мягких тканей. Через 3 месяца регистрировалось частичное рассасывание трансплантата с уменьшением проекции спинки на 30-40% в сравнении с данными предыдущего осмотра. Через 6 месяцев еще сохранялась тенденция к некоторому уменьшению размера трансплантата, после чего форма носа стабилизировалась.

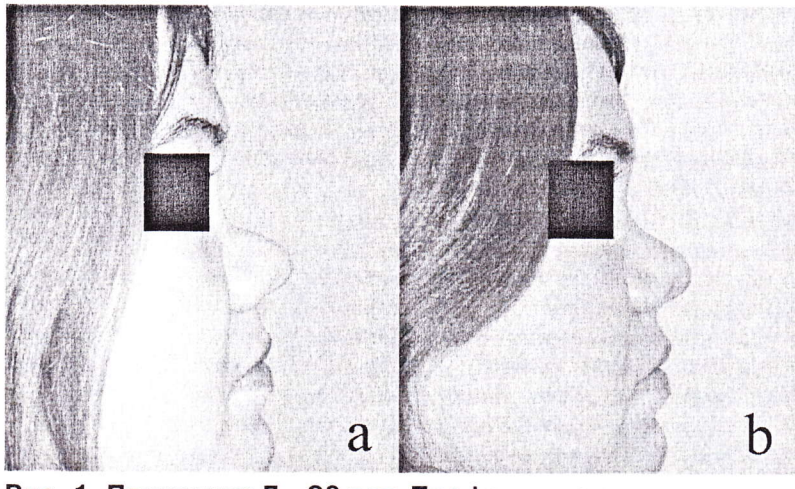

Рис. 1. Пациентка Д., 20 лет. Профильные снимки, выполненные до (a) и через 6 месяцев после (b) коррекции седловидной спинки носа.

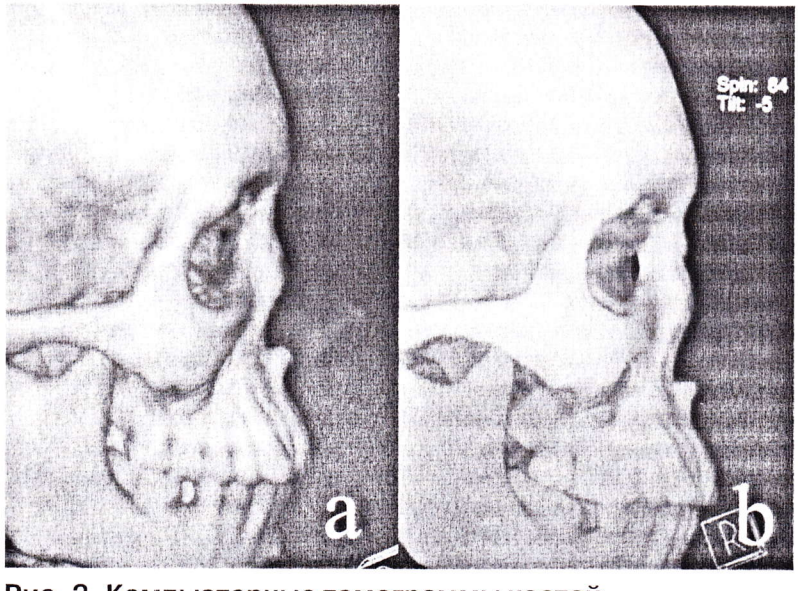

Рис. 2. Компьютерные томограммы костей лицевого черепа пациентки Д., выполненные до (a) и через 6 месяцев после (b) операции. Объяснение в тексте.

Клинический пример. Пациентка Д., 20 лет (и/б №226 от 14.09.2007 г.) поступила в хирургическое отделение с жалобами на «некрасивую» форму носа – с очень низкой спинкой. Локальный статус: практически полностью отсутствует костная пирамидка носа, при пальпации на уровне верхней трети носа определяются края лобных отростков верхней челюсти и дорсальный край перегородки, каудальная часть перегородочного хряща низкая и короткая, кончик носа широкий с достаточной проекцией, крылья широко расставлены, носовое дыхание не нарушено. Выполнена операция согласно приведенному выше протоколу. При контрольном осмотре через 6 месяцев после операции отмечается улучшение профиля носа за счет увеличения проекции спинки на 30%. Кожные покровы носа не изменены, рельеф гладкий. При пальпации спинка носа твердая, безболезненная. На компьютерной томограмме в области спинки регистрируется образование костной плотности, сливающееся с короткими уплощенными носовыми костями. Рисунки 1 и 2 иллюстрируют соответствующий клинический пример.

В настоящее время для коррекции седловидной деформации носа применяют различные материалы. Однако методом выбора остается использование аутологичных тканей [6, 9, 14]. Наш метод согласуется с этим принципом и основывается на современных представлениях о мезенхимальных стволовых клетках зрелого организма [10, 15]. Стромальные клетки жировой ткани (их ещё называют «клетки процессированного липоаспирата», «стромально-васкулярная фракция жировой ткани», «стволовые клетки жировой ткани») обладают способностью к мультилинейной дифференцировке и могут служить предшественниками тканей мезенхимального происхождения, в том числе кости и хряща [4, 12]. Высокие регенераторные свойства таких клеток подтверждают результаты экспериментальных и клинических исследований [4, 11]. Измельченная кость в составе трансплантата служит трехмерным матриксом остеогенеза и дополнительным индуктором костной дифференцировки введенных клеток в раневое микроокружение [1].

В работе M. Celik и соавт. (2004) выполнен анализ отдаленных результатов увеличения проекции и коррекции неровностей спинки носа с помощью введения костной и хрящевой крошки, полученной из свода

черепа или из резецированной искривленной перегородки носа. Через 7 лет после операции отмечен удовлетворительный и стойкий эффект. Главным преимуществом метода авторы считают специфичность регенерации: костная часть носа восстановлена костью, а хрящевая – хрящом. Другим преимуществом является то, что костные крошки срастаются с носовыми костями, выстраивая сильный костный моноблок спинки носа [7]. В нашем наблюдении регенерация кости наблюдается на уровне костной части спинки носа – там, где трансплантат оказался под надкостницей. На уровне хряща, судя по представленным фотографиям, спинка носа также стала выше, но, по данным КТ, костеобразование здесь отсутствует. Возможно, это связано с влиянием надкостницы на остеогенные превращения пересаженных СКЖТ [1], но скорее всего – с естественной подвижностью носа, в связи с чем над хрящевым отделом спинки сформировалась хрящевая ткань.

Для решения проблемы визуализации подкожных трансплантатов недавно предложен метод двухслойной реконструкции седловидного носа: к глубокому структурному основанию добавляется поверхностный эстетический слой мягких тканей [8]. К дополнительным преимуществам нашей методики можно отнести ровный гладкий рельеф спинки носа, что сложно достижимо при трансплантации хрящевой или костной ткани.

Частичное рассасывание трансплантата в первые месяцы после операции снижает результативность однократного вмешательства. Однако малая травматичность и легкая воспроизводимость методики позволяют повторять операцию до достижения желаемого и стойкого эффекта.

Заключение. Единичные и краткосрочные наблюдения не позволяют пока окончательно сделать вывод об эффективности предложенного нами способа коррекции седловидной спинки носа. Эстетический результат очевиден. Частичная резорбция композитного аутотрансплантата из стромальных клеток жировой ткани и измельченной кости приводит к некоторой потере эффекта коррекции. Вместе с тем малая травматичность операции, высокая доступность донорских тканей и возможность неоднократного вмешательства могут повысить перспективность способа. Дальнейшее изучение и совершенствование способа следует продолжить, в том числе ввиду его прикладной универсальности в случае успеха.

Литература

1. Данилов, Р.К. Раневой процесс: гистогенетические основы / Р.К. Данилов. – СПб: ВмедА им. С.М. Кирова, 2007. – 380 с.
2. Карпюк, В.Б. Сравнительная характеристика мезенхимальных стволовых клеток костного мозга и жировой ткани / В.Б. Карпюк, С.В. Коченова, М.Г. Шубич // Анналы пластической, реконструктивной и эстетической хирургии. – 2005. – №2. – С. 46-51.
3. Способ восстановления кости альвеолярного гребня челюсти и тканей пародонта с редуцированным регенераторным потенциалом / М.Д. Перова, В.Б. Карпюк, А.В. Фомичева, Е.А. Фомичева, М.Г. Шубич // Пат. RU 2 320 285 C2 A 61 B 17/24; Заяв. 10.05.2006; Опубл. 27.03.2008; Бюл. № 9; Приоритет 10.05.2006, 2006116152 – 7 с.
4. Стромальные клетки жировой ткани – пластический тип клеток, обладающих высоким терапевтическим потенциалом / Д.О. Трактуев, Е.В. Парфенова, В.А. Ткачук, К.Л. Марч // Цитология. – 2006. – №2. – С. 83-94.
5. Экспериментальная модель реконструкции кости путем остеогенной трансформации аутотрансплантированных свежевыделенных стромальных клеток жировой ткани / В.Б. Карпюк, М.Д. Перова, В.А. Козлов [и др.] // Анналы пластической, реконструктивной и эстетической хирургии. – 2007. – №4. – С. 14-18.
6. Bilen, B.T. Reconstruction of saddle nose deformity with three-dimensional costal cartilage graft / B.T. Bilen, H. Kilinc // J. Craniofac Surg. – 2007. -Vol. 18, №3. – P. 511-515.
7. Celik, M. Bone chips and diced cartilage: an anatomically adopted graft for the nasal dorsum / M. Celik, T. Haliloglu, N. Baycin // Aesthet. Plast. Surg. – 2004. – Vol. 28, №1. – P. 8-12.
8. Daniel, R.K. Rhinoplasty: septal saddle nose deformity and composite reconstruction / R.K. Daniel // Plast. Reconstr. Surg. – 2007. – Vol. 119, №3. – P. 1029-1043.
9. Emsen, I.M. New and Detailed Classification of Saddle Nose Deformities: Step-by-Step Surgical Approach Using the Current Techniques for Each Group / I.M. Emsen // Aesthet. Plast. Surg. – 2008. – Vol. 32, №2. – P. 274-285.
10. Kuo, C.K. Tissue engineering with mesenchymal stem cells / C.K. Kuo, R.S. Tuan // IEEE Eng. Med. Biol.Mag. – 2003. – Vol. 22, №5. – P. 51-56.
11. Lendeckel, S. Autologous stem cells (adipose) and fibrin glue used to treat widespread traumatic calvarial defects: case report / S. Lendeckel, A. Jodicke, P. Christophis // J. Craniomaxillofac Surg. – 2004. – Vol. 32, №6. – P. 370-373.
12. Mizuno, H. Mesengenic potential and future clinical perspective of human processed lipoaspirate cells / H. Mizuno, H. Hyakusoku //

J. Nippon. Med. Sch. – 2003. – Vol. 70, №4. – P. 300-306.
13. Multilineage cells from human adipose tissue: implication for cell-based therapies / P.A. Zuk, M. Zhu, H. Mizuno [et al.] // Tissue Eng. – 2001. – Vol. 7. – P. 211-228.
14. Paris, J. Saddle nose surgery: long term aesthetic outcomes of support grafts / J. Paris, F. Facon, J.M. Thomassin // Rev. Laryngol. Otol. Rhinol. – 2006. – Vol. 127, №1-2. – P. 37-40.
15. Pittenger, M.F. Multilineage potential of adult human mesenchymal stem cells / M.F. Pittenger, A.M. Mackay, S.C. Beck // Science. – 1999. – Vol. 284. – P. 143-147.
16. Tardy, M.E. Saddle nose deformity: autogenous graft repair / M.E. Tardy, M. Schwartz, G. Parras // Facial. Plast. Surg. – 1989. – Vol. 6, №2. – P.121-134.

КОРРЕКЦИЯ СЕДЛОВИДНОЙ ДЕФОРМАЦИИ СПИНКИ НОСА С ПОМОЩЬЮ АУТОТРАНСПЛАНТАЦИИ СТРОМАЛЬНЫХ КЛЕТОК ЖИРОВОЙ ТКАНИ В КОМПОЗИЦИИ С ИЗМЕЛЬЧЕННОЙ КОСТЬЮ

В.Б. КАРПЮК

Целью работы является изучение возможности остеопластики с помощью аутологической трансплантации свежевыделенных стромальных клеток жировой ткани в композиции с измельченной костью в качестве матрикса и индуктора остеогенеза. Материалом для исследования служили пациенты с тяжелой врожденной седловидной деформацией носа. В результате малоинвазивной и легковоспроизводимой операции улучшается форма носа. Компьютерная томография указывает на рентгенологические признаки формирования костной ткани в месте введения аутотрансплантата. Предлагаемый способ реконструкции спинки носа имеет ряд преимуществ перед аналогами и может найти широкое применение для восстановления кости.

Ключевые слова: стромальные клетки жировой ткани, остеопластика, седловидный нос

CORRECTION OF SADDLE-TYPE DEFORMITY OF NASAL ARCH DUE TO AUTOTRANSPLANTATION OF ADIPOSE TISSUE STROMAL CELLS COMPOSED WITH GRINDED BONE

CARPYUK V.B.

The purpose was to study the method of osteoplasty using autologic transplantation of newly isolated stromal cells of the adipose tissue composed with grinded bone as a matrix and an inductor of the osteogenesis. Objects were patients with severe congenital saddle-shaped deformation of nose. The described low-invasive operation can easily improve the nasal arch shape. Computer tomography was able to detect the roentgenologic signs of bone tissue formation. Due to its advantages the present approach should be widely adopted for reconstruction of bones.

Key words: stromal cells of adipose tissue, osteoplasty, saddle-type nose